

Patología ginecológica en la edad prepuberal



Fernández-Cuesta Valcarce MA¹, Álvaro Gómez A², Fernández-Cuesta Morín C³, Fernández Ruano J⁴

¹Pediatra. CS Juan de la Cierva. Getafe. Madrid. España.

²MIR Pediatría. Hospital Universitario de Getafe. Madrid. España.

³MIR Ginecología. Hospital Universitario La Paz. Madrid. España.

⁴Ginecóloga. Hospital Universitario La Paz. Madrid. España.

PUNTOS CLAVE

- La irritación vulvar en la niña prepúber precisa una exploración física del área genital para establecer una primera aproximación diagnóstica.
- Ante la presencia de sintomatología vulvar, hay que explorar también la región perianal.
- Si presenta prurito vulvar o anal, una de las primeras posibles causas es la presencia de oxiuros.
- Si presenta leucorrea o celulitis perianal, puede realizarse, además de cultivo del exudado, un test rápido de antígenos del estreptococo b-hemolítico del grupo A (EBHGA).
- En casos de vulvitis de repetición es importante valorar la posibilidad de cuerpo extraño, dermatosis o liquen escleroso.
- Ante úlceras vulvares en niñas sin antecedente de relaciones sexuales, hay que considerar, en primer lugar, el diagnóstico de úlceras de Lipschütz, cuyo manejo principal es con analgesia oral o tópica.
- El sangrado vaginal requiere siempre descartar un cuerpo extraño, traumatismo vulvar, vulvovaginitis o pubertad precoz, así como patologías poco frecuentes, pero potencialmente graves, como tumor y liquen escleroatrófico vulvar.

INTRODUCCIÓN

Las alteraciones ginecológicas en edad prepuberal, especialmente las que cursan con afectación de la zona vulvar, son un motivo de consulta frecuente en Pediatría de Atención Primaria. En este artículo se abordarán las vulvovaginitis.

En la anamnesis es importante preguntar por el tiempo de evolución de los síntomas, episodios similares previos, hábitos higiénicos, prurito anal, presencia o no de leucorrea, tratamientos previos, traumatismo local y, en ciertos casos, posibilidad de abuso sexual.

En cuanto a la exploración física, al ser una zona sensible, es importante explicar al paciente pediátrico con un lenguaje apropiado el tipo de exploración que se realizará. Igualmente, el proceso y propósito deben explicarse al acompañante del menor, que debe estar presente. Si el niño se niega a continuar con la exploración, no se le debe forzar, y si no es urgente o los síntomas no son severos, es recomendable aplazar la exploración para más adelante.

Para hacer una inspección externa, se recomienda colocar a la niña en decúbito supino con las piernas abiertas en forma de rana; en el caso de niñas pequeñas, en el regazo de la madre, ejerciendo una suave tracción lateral y caudal de los labios mayores para dejar al descubierto el introito, el himen y la uretra. Otra posición que ofrece una visión más profunda de la vagina, en caso de sospecha de cuerpo extraño, y mejor visualización del ano es en decúbito prono pecho-rodillas (Figura 1).

Cómo citar este artículo: Fernández-Cuesta Valcarce MA, Álvaro Gómez A, Fernández-Cuesta Morín C, Fernández Ruano J. Patología ginecológica en la edad prepuberal. Form Act Pediatr Aten Prim. 2024;17(4):217-25.

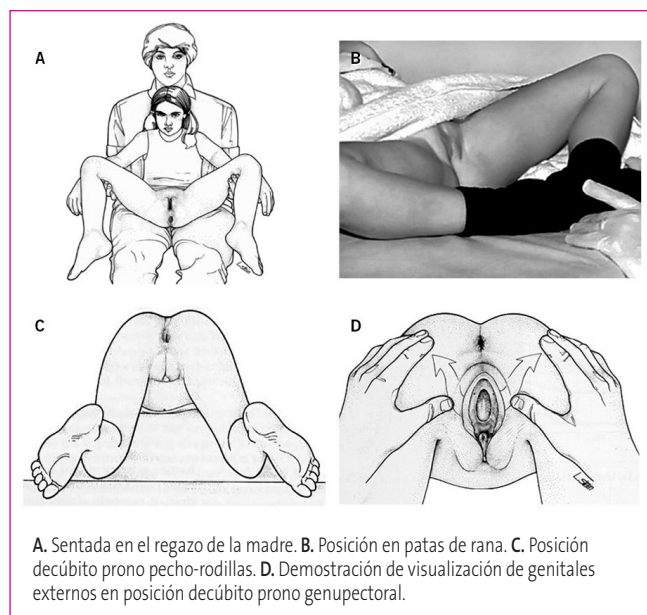


Figura 1. Colocación de niñas y jóvenes prepúberes para una exploración ginecológica adecuada.

Fuente: Finkel MA, Giardino AP [eds]. Medical examination of child sexual abuse: a practical guide. Segunda edición. Thousand Oaks; 2002. pp. 46-64 (imágenes A, C, y D); McCann JJ, Kerns DL. The child abuse atlas. Evidentia Learning; 2018 (imagen B).

El tacto rectal o la vaginoscopia solo están indicados ante sangrados vaginales o si se sospecha cuerpo extraño.

VULVOVAGINITIS (ANEXO 1)

La vulvovaginitis es el problema ginecológico más frecuente en las niñas prepuberales. Los términos vulvitis, vaginitis y vulvovaginitis suelen emplearse para designar los procesos inflamatorios del tracto genital inferior de las niñas. Vulvitis se refiere a la presencia prurito, escozor o enrojecimiento de la zona vulvar, habitualmente secundaria a irritación de la zona, mientras que vaginitis implica inflamación de la vagina, que suele manifestarse con leucorrea, y puede causar vulvitis¹.

La zona vulvar en la niña prepúber es muy vulnerable a la aparición de fenómenos inflamatorios por razones fisiológicas: la presencia de una mucosa atrófica por la falta de estimulación estrogénica, pH más alcalino que condiciona una menor cantidad de lactobacilos en la microbiota vaginal, inmadurez del sistema inmune local, proximidad del ano, menor protección del introito vaginal (labios mayores con escaso desarrollo y ausencia de vello pubiano), así como el posible efecto de productos irritantes locales como detergentes, suavizantes o el uso de pañales durante episodios de patología gastrointestinal^{2,3}.

Dejando aparte las dermatitis del área del pañal, que pueden afectar también a la zona vulvar, las más frecuentes son las vulvitis por irritantes físicos o químicos, que se resuelven con medidas de higiene vulvar⁴.

La mayoría de las vulvovaginitis infecciosas son inespecíficas, con flora mixta bacteriana, pero, en un porcentaje variable, pueden aislarse bacterias patógenas específicas de origen respiratorio (EBHGA, *Haemophilus influenzae* tipo b) o entérico. Los oxiuros son también una causa relativamente frecuente de vulvovaginitis. Asimismo, algunos cuerpos extraños introducidos en la vagina pueden cursar con leucorrea, al principio inespecífica y en ocasiones maloliente. La posibilidad de ITS por abuso debe considerarse en aquellos casos de vulvovaginitis de repetición o de evolución tórpida. Otras infecciones, como la vaginosis bacteriana o las debidas a *Candida albicans* o *Trichomonas vaginalis* son muy raras en niñas prepuberales sin factores de riesgo, aumentando su incidencia durante la pubertad y adolescencia².

Las vulvovaginitis estreptocócicas suelen ocurrir por autoinoculación a partir de un foco faríngeo y caracterizarse por un eritema vulvar intenso. Las vulvovaginitis por *H. influenzae* cursan con mayor frecuencia con leucorrea maloliente, verdosa o amarillenta.

Shigella y *Yersinia* son potenciales patógenos de origen entérico y suelen producir leucorrea mucopurulenta y sanguinolenta⁵.

La presencia de eritema vulvar sin leucorrea es sugestiva de vulvovaginitis irritativa o inespecífica. Por el contrario, la presencia de leucorrea franca orienta a causa infecciosa (o cuerpo extraño en el caso de que sea fétida). También hay que considerar la leucorrea fisiológica, que suele incrementarse 6-12 meses antes de la menarquia y desaparecer cuando se normaliza el ciclo menstrual.

Si hay leucorrea significativa, se puede realizar un test rápido de EBHGA en toma vulvar y, en caso de positividad, iniciar directamente tratamiento con penicilina oral. Si resultara negativo, estaría indicado recoger una muestra para cultivo, con indicación de medidas de higiene vulvar hasta la recepción del resultado. En caso de positividad del cultivo, se indicaría tratamiento específico en función del germen^{2,6}.

Los cuadros leves inespecíficos no precisan de tratamiento antimicrobiano². En estos casos hay que indicar medidas generales de higiene vulvovaginal⁷ (Tabla 1), como asegurar una correcta técnica de limpieza de genitales después de orinar, no usar ropa ajustada, utilizar ropa interior de algodón; evitar irritantes, como toallitas perfumadas o baños de espuma, y aplicar el jabón sobre la zona íntima solo al final del baño con aclarado y secado rápido de la zona.

Tabla 1. **Medidas generales de higiene vulvar**¹

Evitar pijamas que no permitan la circulación del aire durante la noche (mejor camisón).
Usar ropa interior de algodón.
Evitar el uso de ropa ajustada (mallas, leotardos, pantalones apretados...).
Lavar la ropa interior con un detergente suave y sin usar suavizante. Se puede realizar un doble aclarado en esta ropa para evitar irritantes residuales tras el lavado habitual.
Usar el jabón y el champú al final del baño y no sentarse dentro de agua que contenga jabón o champú.
Enjuagarse la zona vulvar con agua al terminar la ducha o el baño y secar totalmente la zona.
Enseñar y revisar la técnica correcta de limpieza de los genitales después de orinar o defecar (de delante hacia atrás, para evitar la introducción de bacterias patógenas o material fecal en la zona vulvar).
Se pueden usar toallitas húmedas en lugar de papel higiénico para limpiar, siempre y cuando no causen una sensación de escozor.
En caso de irritación, se pueden hacer baños de asiento diarios en agua tibia (sin jabón) durante 10 a 15 minutos.
Si la vulva está muy eritematosa o inflamada, son de utilidad tanto la aplicación de compresas con agua fría como el uso de algún emoliente que ayude a proteger la piel y la mucosa de la zona.
En ocasiones se puede usar alguna solución antiséptica o crema protectora apropiada para la zona y edad.

Si se presenta irritación, se pueden utilizar cremas protectoras con óxido de zinc, cremas reepitelizantes íntimas o soluciones antisépticas adecuadas para la zona y edad (Tabla 2).

LIQUEN ESCLEROATRÓFICO VULVAR

El liquen escleroatrófico vulvar es una enfermedad crónica de la piel, con afectación fundamental de la zona anogenital. Hay dos picos de edad de aparición: la menopausia y la edad prepuberal y adolescencia. Habitualmente el inicio de la clínica es en torno a los 5 años, pero el diagnóstico suele demorarse una media de 2 años.

Se considera que tiene un origen autoinmune, por lo que se recomienda valorar la existencia de otras enfermedades autoinmunes cuando se diagnostica.

Los **síntomas iniciales** suelen ser: irritación vulvar, prurito, dolor o sangrado debido a la presencia de erosiones y fisuras secundarias al rascado, junto a la fragilidad cutánea. Los síntomas suelen ser más significativos por la noche. En muchos casos, las niñas son diagnosticadas previamente de vulvovaginitis recurrente.

A la exploración física, lo más habitual es la presencia de eritema, con posterior aparición de máculas y pápulas blanquecinas aplanadas que van confluyendo hasta convertirse en placas nacaradas perivulvares que suelen extenderse hasta la zona perianal, dibujando una zona despigmentada con un contorno característico en forma de ocho (Figura 2 y Figura 3). Finalmente, puede conducir a lesiones cicatriciales, atrofia de labios menores, sinequias vulvares y retracción con estrechamiento

del introito vulvar. En cerca del 20 % de los casos pueden encontrarse placas de liquen escleroso de localización extragenital. El liquen escleroso que aparece en la posmenopausia asocia un incremento del riesgo de desarrollar un carcinoma de células escamosas, no existiendo datos suficientes en el caso del liquen escleroso de aparición prepuberal.

El diagnóstico del liquen escleroatrófico es clínico y es importante que sea precoz⁸ para evitar su avance. Solo está indicada la biopsia en pacientes con lesiones atípicas o que no responden de manera adecuada al tratamiento

El liquen escleroatrófico tiene una evolución crónica con periodos de exacerbación. Dos tercios de los casos mejoran tras la menarquia, pero a largo plazo puede evolucionar a esclerosis vulvar grave, con atrofia y retracción de la vulva.

El tratamiento inicial consiste en una terapia de inducción con corticoide tópico de potencia muy alta (propionato de clobetasol al 0,05% en ungüento) durante 4 semanas, con pauta descendente posterior. De forma concomitante pueden emplearse cremas con estrógenos de acción tópica e hidratantes vaginales. Posteriormente, debe seguirse una terapia de mantenimiento con inhibidores de la calcineurina 2 veces/semana durante 2 años, tratando las recaídas con la terapia de inducción⁹⁻¹².

Se recomienda un seguimiento a largo plazo por parte del dermatólogo pediátrico.

SINEQUIAS VULVARES

Es un hallazgo generalmente asintomático y relativamente frecuente en la edad prepuberal, en especial entre los 3 meses

Tabla 2. Tratamiento de las vulvovaginitis infecciosas⁴

Germen	Tratamiento de elección	Tratamiento alternativo
Estreptococo beta-hemolítico del grupo A (EBHGA)	Penicilina vía oral durante 10 días. <ul style="list-style-type: none"> • 250 mg/12 horas si <27 kg • 500 mg/12 horas si >27 kg 	Amoxicilina, 50 mg/kg/día, en 2 dosis, 10 días. Si alergia a betalactámicos: <ul style="list-style-type: none"> • Inmediata o tardía grave: <ul style="list-style-type: none"> – Josamicina: 30-50 mg/kg/día cada 12 h – Midecamicina: 30-50 mg/kg/día cada 12 h – Clindamicina: 20-30 mg/kg/día cada 8 h • Tardía no grave: <ul style="list-style-type: none"> – Cefuroxima-axetilo: 15 mg/kg/día cada 12 h – Cefadroxilo: 30 mg/kg/día cada 12 h
<i>H. influenzae b</i>	<ul style="list-style-type: none"> • Si no productor de beta-lactamasa según antibiograma: <ul style="list-style-type: none"> – Amoxicilina: 50 mg/kg/día, en 2-3 dosis, durante 10 días • Si productor de beta-lactamasa o fracaso terapéutico: <ul style="list-style-type: none"> – Amoxicilina clavulánico (presentación 4:1 de 250 mg/5 ml) 40 mg/kg/día (de amoxicilina) cada 8 h, 10 días 	Si alergia a beta-lactámicos: <ul style="list-style-type: none"> • Azitromicina: 10-12 mg/kg/día, de 3-5 días
<i>Shigella</i>	<ul style="list-style-type: none"> • Trimetoprim-sulfametoxazol: 8 mg/kg/día de TMP, en 2 dosis, durante 5 días • Cefixima: 8 mg/kg/día, 5 días 	Si resistencia: <ul style="list-style-type: none"> • Azitromicina: 12 mg/kg/día, 3-5 días, v.o. • Ceftriaxona: 50-75 mg/kg/día en 1-2 dosis, 2-5 días, i.m. o i.v.
Oxiuros	<ul style="list-style-type: none"> • 2 años: mebendazol v.o. 100 mg en dosis única (y repetir a las 2 semanas) • <2 años: pamoato de pirantel 10 mg/kg en dosis única, v.o. 	Albendazol VO: <ul style="list-style-type: none"> • <2 años: 200 mg • 2 años: 400 mg Dosis única y repetir pauta en 21 días
<i>Candida albicans</i>	Vías oral y vaginal tienen una eficacia similar <ul style="list-style-type: none"> – Fluconazol oral: dosis única de 150 mg – Clotrimazol crema tópica 1%: 2-3 aplicaciones/día en labios y zonas adyacentes, 7-14 días – Clotrimazol crema tópica 2% intravaginal: en >12 años 1 aplicación diaria durante 3 días (7-14 días si complicada) – Clotrimazol óvulo vaginal de 500 mg dosis única en >12 años 	<ul style="list-style-type: none"> • Itraconazol: 200 mg/12 h, 1 solo día, v.o. • Clotrimazol óvulo vaginal de 100 mg: 1 al día durante 7 días o cada 12 horas durante 3 días • Miconazol crema intravaginal: 1 aplicación/día durante 7 días

y los 3 años. Pueden ser debidas a la exposición de una mucosa anestrogénica a irritaciones locales (mala higiene, infecciones, dermatosis, trauma...), que dan lugar a una reacción inflamatoria con posterior reepitelización y fusión de los bordes mediales de los labios menores (Figura 4).

En el 80% de los casos la tendencia a la resolución es espontánea y sin recurrencias.

Tratamiento

- Si son asintomáticas, se recomienda una actitud expectante. No está indicada en estos casos la separación manual porque la inflamación producida por la manipulación puede incrementar el riesgo de recurrencia o la aparición de adherencias más resistentes^{9,13,14}.
- Si son sintomáticas o si persisten tras la pubertad, se puede aplicar una crema de estrógenos de acción tópica 2 veces/día durante 2-3 semanas (resolución en el 50%

de los casos). Pueden aparecer como efectos secundarios: irritación local, pigmentación vulvar o ingurgitación mamaria, que se resuelven al cesar la medicación.

- En caso de refractariedad o síntomas obstructivos, está indicada la separación manual, y si esta no es eficaz, la separación quirúrgica, con aplicación de crema de estrógenos los 5 días posteriores a la manipulación. *A posteriori* es importante indicar la aplicación de cremas hidratantes vulvares entre los bordes y una buena higiene íntima para evitar recurrencias (40%).

ÚLCERAS VULVARES AGUDAS

Las úlceras vulvares sin antecedente de relaciones sexuales suelen ser úlceras de Lipschütz¹⁵. Son grandes (>1 cm) y profundas, de aparición brusca e intensamente dolorosas, con un

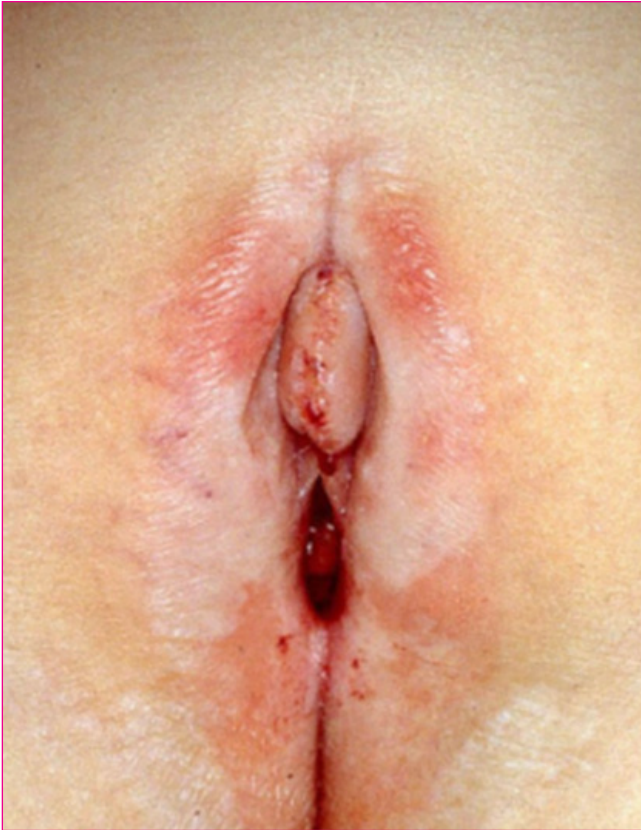

Figura 2. **Liquen escleroatrófico vulvar.**

Fuente: Creative Commons.

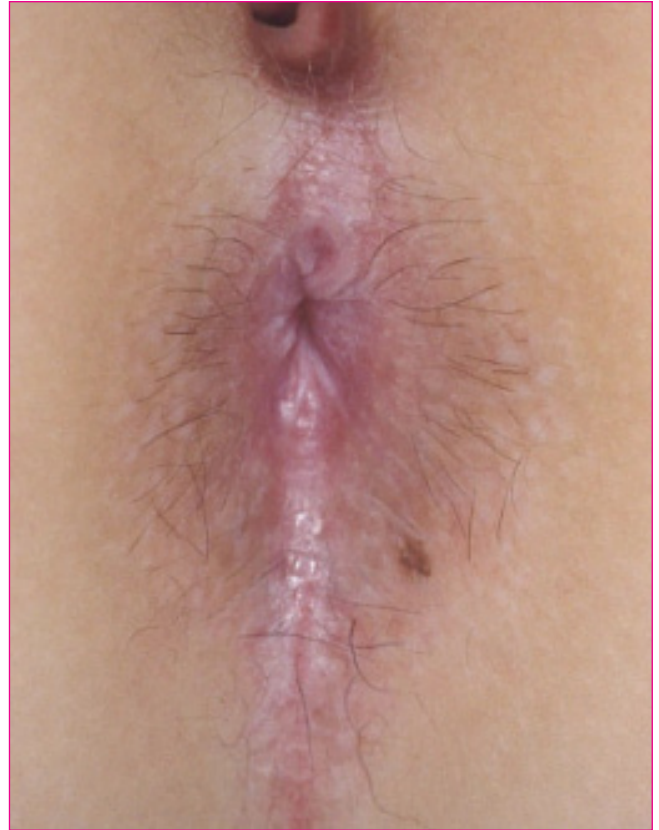

Figura 3. **Afectación anal de liquen escleroatrófico.**

Fuente: Creative Commons.

borde rojo-violáceo y una base necrótica cubierta con un exudado grisáceo o una escara adherente gris-negra. Habitualmente tienen una apariencia parcialmente simétrica, con lesiones en espejo o “lesiones de beso”, y afectan la horquilla posterior de los labios menores, aunque pueden extenderse a los labios mayores, el periné y la parte baja de la vagina.

Pueden acompañarse o precederse por síntomas sistémicos, como fiebre, malestar general, dolor de garganta o aftas orales.

Se cree que puede ser una manifestación de la infección primaria por el virus de Epstein-Barr, aunque en la mayoría de los casos la causa no puede ser determinada. La úlcera de Lipschütz es un diagnóstico clínico que requiere la exclusión de otras causas de ulceración genital, fundamentalmente la posibilidad de ITS por abuso sexual y otras causas no infecciosas, como enfermedad de Behçet, enfermedad de Crohn o aftosis recurrente idiopática.

Tendencia a la resolución espontánea y sin recurrencias.

Tratamiento

El tratamiento es sintomático:

- Limpieza con baños de asiento.

- Para el control del dolor, lidocaína en solución viscosa al 2% o ungüento al 5% y analgésicos orales.
- Si el dolor es moderado: corticoides tópicos potentes (ungüento de propionato de clobetasol al 0,05% dos veces al día) o corticoides orales (prednisona a 0,5 a 1 mg/kg/24 h de 7 a 10 días, con posterior reducción gradual durante 2 semanas).
- Si hay sospecha de sobreinfección bacteriana o celulitis vulvar, hay que administrar antibióticos sistémicos.

SANGRADO VAGINAL¹⁶

El sangrado vaginal en la niña prepuberal supone un motivo de preocupación importante para los padres y la niña que lo presenta y exige descartar patologías que, aunque muy infrecuentes, puedan ser graves o precisar un tratamiento urgente.

En la anamnesis hay que preguntar por la cuantía del sangrado, frecuencia y periodicidad, hábitos de higiene vulvar y síntomas asociados, como irritación, prurito o leucorrea. También hay que preguntar por la aplicación de productos tópicos

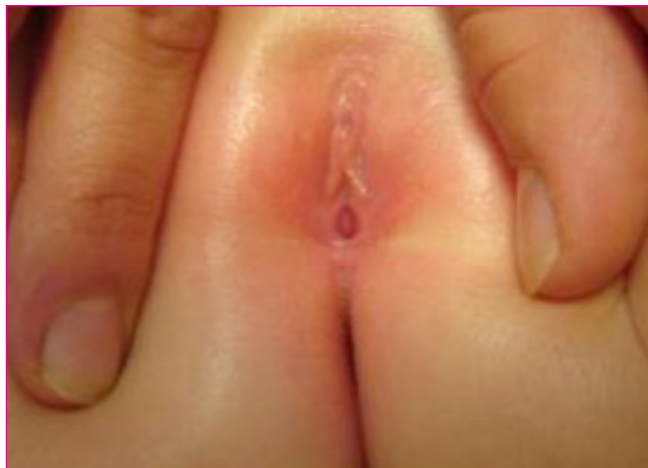

Figura 4. **Adherencias labiales.**

Fuente: Familia y Salud. Problemas en los genitales femeninos: adherencias de labios menores o sinequia vulvar. Disponible en: <https://www.familiaysalud.es/sintomas-y-enfermedades/genitales/de-ninas/problemas-en-los-genitales-femeninos-adherencias-de>

que pudieran contener derivados de efecto estrogénico o por el posible acceso de la niña a medicamentos con componente hormonal.

En cuanto a la exploración física, hay que valorar los signos de desarrollo puberal, velocidad de crecimiento, palpación abdominal en busca de masas y exploración genital externa, siempre con delicadeza y dando las explicaciones apropiadas a la niña.

En la exploración genital hay que buscar hallazgos como signos inflamatorios, leucorrea, laceraciones, excoriaciones, placas blanquecinas adelgazadas o cuerpo extraño visible o masa a la inspección del introito vulvar.

Vulvovaginitis

La anestrogenización de la niña prepuberal condiciona una mayor friabilidad de la vulva, por lo que la inflamación local y el rascado secundario pueden conducir a un sangrado en el contexto de una vulvovaginitis, siendo, de hecho, la causa más frecuente de sangrado vaginal en la edad pediátrica, especialmente cuando se asocia a leucorrea.

Cuerpo extraño

Un cuerpo extraño en la vagina es una de las causas más frecuentes de sangrado en la edad prepuberal, especialmente cuando se manifiesta por leucorrea sanguinolenta y maloliente. Los más habituales son los restos de papel higiénico o de algodón, botones, pequeñas piezas de juguetes, etc.

Con la postura en prono pecho-rodillas se pueden visualizar cuerpos extraños localizados en el 1/3 distal de la vagina, si

bien en algunos casos puede ser necesaria una exploración ginecológica bajo anestesia.

Patología endocrina

Ante la presencia de sangrado vaginal, hay que valorar la posibilidad de pubertad precoz, por lo que es imperativa una exploración física que incluya el grado de desarrollo puberal (estadios de Tanner).

La pubertad precoz se manifiesta por la aparición de desarrollo mamario antes de los 8 años. En estos casos está indicado hacer un estudio hormonal, determinar la edad ósea y derivar a la consulta de Endocrinología. En la pubertad precoz central se produce una activación prematura de la secreción pulsátil de gonadotropinas hipotálamicas, pero se mantiene el eje hipotálamo-hipófisis-ovario, por lo que la pubertad se presenta a edad temprana, pero siguiendo la secuencia cronológica habitual. En el 80% de los casos es idiopática y puede estar indicado frenar la pubertad con análogos de Gn-RH, especialmente en niñas menores de 6 años. La pubertad precoz periférica es independiente de la secreción de gonadotropinas y obedece a una acción hormonal de origen ovárico, suprarrenal o exógeno. Le secuencia y velocidad del desarrollo puberal pueden estar alteradas. La causa más frecuente son los quistes ováricos funcionales, aunque también puede deberse a tumores ováricos, tumores suprarrenales, síndrome de McCune-Albright (de origen genético, que cursa con quistes ováricos funcionales, displasia fibrosa ósea y manchas café con leche), aporte de estrógenos externos, disruptores endocrinos presentes en algunas cremas, etc. El tratamiento de la pubertad precoz periférica va esencialmente dirigido a su causa.

La menarquia precoz aislada puede manifestarse como un sangrado intermitente, a menudo regular, de cuantía variable y sin otros signos de desarrollo puberal. Su diagnóstico se hace por exclusión, tras estudio hormonal, exploración ecográfica y haber descartado otras causas de sangrado vaginal.

Traumatismo

Los traumatismos genitourinarios directos accidentales son una causa frecuente de sangrado vaginal, especialmente por caídas de bicicleta, columpios, toboganes, etc. La mayoría de las contusiones romas pueden manejarse con analgésicos y aplicación de frío local. En el caso de erosiones o fisuras superficiales, se puede indicar la aplicación de pomada de blastoestimulina además del tratamiento analgésico.

En el caso de traumatismos penetrantes o con un mecanismo que no se corresponda con el tipo de lesiones, hay que valorar la posibilidad de abuso sexual. Estos traumatismos en ocasiones precisan reparación quirúrgica bajo anestesia.

Sangrado vaginal neonatal

El 3-5% de las niñas pueden presentar un sangrado vaginal en las dos primeras semanas de vida. Se considera debido a la deprivación hormonal tras el paso de estrógenos maternos durante la gestación. No precisa ningún tipo de estudio salvo que persista más allá de las 2 semanas.

Patología tumoral

Los tumores ginecológicos, benignos o malignos, son extremadamente raros en este grupo de edad, pero pueden presentarse con sangrado vaginal intermitente.

El rabdomiosarcoma es el tumor vaginal maligno más frecuente, y en su variedad botrioides puede presentarse como una masa lobulada rosada que protruye en el introito. Los tumores ováricos, por su producción hormonal, pueden manifestarse con sangrado vaginal de origen uterino, signos de pubertad precoz, elevación del estradiol plasmático y masa visible en la ecografía.

Causas no ginecológicas

En ocasiones un sangrado urinario o gastrointestinal o un prolapso uretral pueden confundirse con un sangrado de origen vaginal.

Liquen escleroatrófico

La afectación de la piel, unida al prurito, conducen a la producción de erosiones, fisuras y equimosis, que pueden manifestarse con sangrado.

LESIONES VÍRICAS

La mayor parte de ellas se diagnostican por la exploración física.

Molusco contagioso

Las lesiones más frecuentes son los moluscos contagiosos (Figura 5 y Figura 6), producidas por un poxvirus. Se manifiestan como lesiones microvesiculosas, de aspecto perlado y con umbilicación central. A diferencia de los adultos, en los que el mecanismo de contagio es casi siempre por contacto directo piel con piel durante las relaciones sexuales, en la infancia suelen llegar a la zona genital por autoinoculación a partir de otras lesiones o también por contacto directo o a través de fómites (esponjas, toallas). Pueden ser asintomáticos o producir picor.

En general, son lesiones autolimitadas, aunque de duración muy variable, en general entre 6 y 12 meses, por lo que se

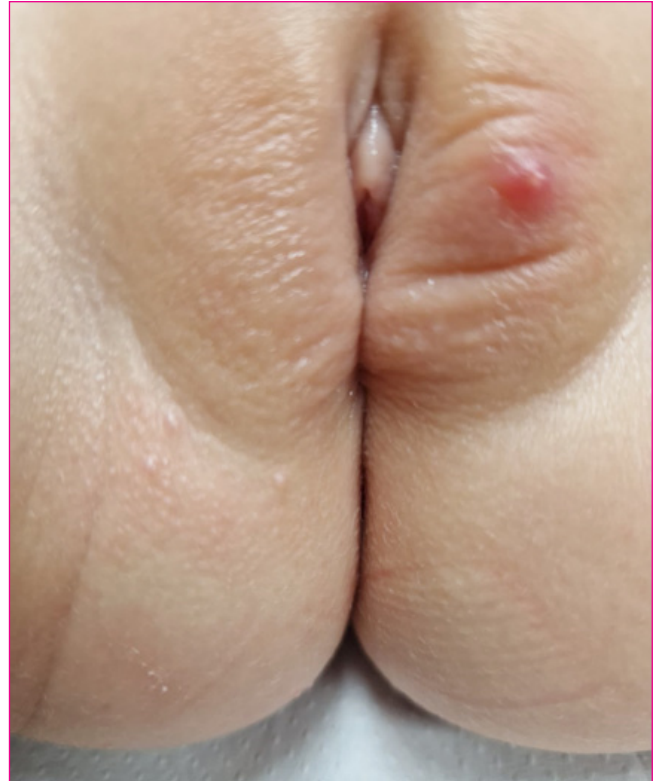

Figura 5. Moluscos contagiosos en zona vulvar.

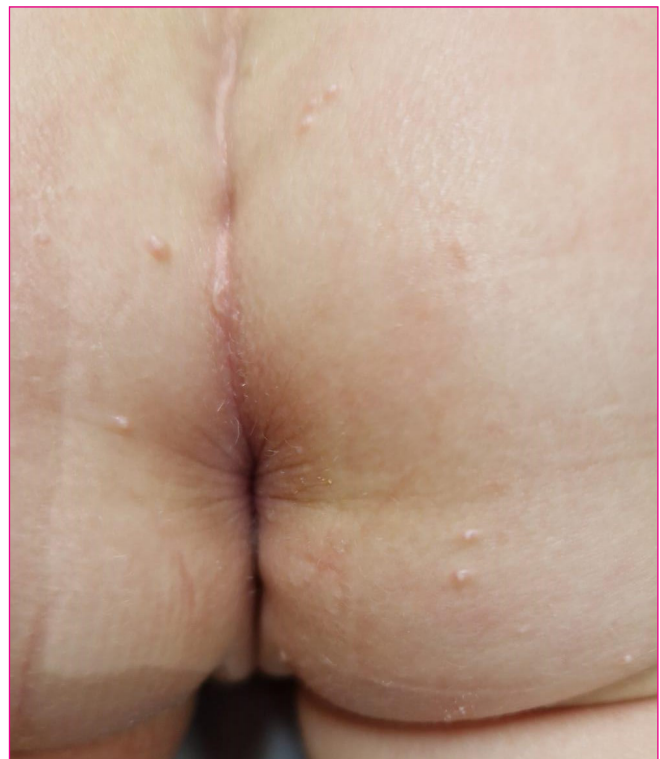

Figura 6. Moluscos contagiosos en la zona glútea.

puede adoptar una conducta expectante. En caso de indicarse tratamiento, el curetaje suele ser el más empleado.

Condilomas acuminados

Los condilomas acuminados (verrugas anogenitales) están causados por el virus del papiloma humano (VPH) y en los menores de 4 años no suelen adquirirse por transmisión sexual, sino por autoinoculación o heteroinoculación a partir de los cuidadores (por ejemplo, durante el cambio de pañal o el baño). No obstante, especialmente por encima de los 4-8 años, habría que considerar la posibilidad de abuso sexual. Suelen ser asintomáticos, aunque pueden picar y más raramente sangrar.

Aunque se resuelven espontáneamente en la mayoría de las ocasiones, pueden tardar hasta 5 años, por lo que puede estar indicado su tratamiento, habitualmente con aplicación de agentes tópicos como podofilotoxina o imiquimod⁵.

Herpes genital

La infección genital por HSV-1 en niños prepúberes puede ser resultado de autoinoculación desde la boca, pero el abuso sexual debe ser considerado cuando la infección es por HSV-2, por lo que es importante tipificar el HSV genital.

Otros

Ante la aparición de lesiones genitales también debemos considerar otras infecciones víricas de afectación sistémica que pueden cursar con afectación concomitante de la zona genital como la varicela o la enfermedad boca-mano-pie.

La enfermedad boca-mano-pie, provocada por el virus coxsackie A16, cursa típicamente con un exantema maculopapulo-vesiculoso, no pruriginoso, en palmas, plantas, área perioral y zona glútea, así como lesiones ulcerativas en la mucosa bucal. Con menos frecuencia, pueden encontrarse lesiones en la zona vulvar, que en algunas ocasiones pueden preceder a la aparición del exantema de distribución típica (Figura 7). El diagnóstico es clínico y el tratamiento es sintomático y la evolución suele ser benigna y autolimitada, resolviéndose en 7-10 días.

El exantema de la varicela es inicialmente eritematoso y evoluciona sucesivamente a vesículas, pústulas y costras, coexistiendo lesiones en diferentes estadios evolutivos, muy pruriginosas. La distribución es centrípeta, con inicio frecuentemente en el cuero cabelludo, la cara o el tronco. No suele haber afectación palmoplantar, pero sí es frecuente la afectación de mucosas (oral, faríngea, conjuntiva o genital). El diagnóstico es clínico y la evolución suele ser benigna en la población pediátrica.

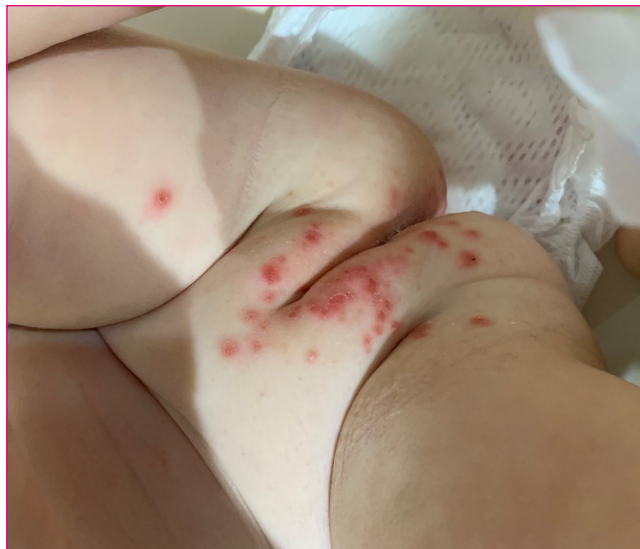

Figura 7. Afectación vulvar en enfermedad boca-mano-pie en niña de 18 meses.

BIBLIOGRAFÍA

1. Esparza Garrido I, Fernández-Cuesta MA. Guía de algoritmos en Pediatría de Atención Primaria. Irritación vulvar en la niña prepúber. En: AEPap [en línea] [consultado el 18/11/2024]. Disponible en: <https://algoritmos.aepap.org/>
2. Günther V, Bauer M, Maass-Poppenhusen K, Maass N, Alkatout I. Pediatric and adolescent gynecology-A current overview. J Turk Ger Gynecol Assoc. 2023;24(1):65-73.
3. Beyitler Y, Kavukcu S. Clinical presentation, diagnosis and treatment of vulvovaginitis in girls: a current approach and review of the literature. World J Pediatr. 2017;13(2):101-5.
4. Fernández-Cuesta Valcarce MA, Plaza Almeida J, López Nieves MJ. Vulvovaginitis. Tratamiento de las infecciones en Pediatría. Guía rápida para la selección del tratamiento antimicrobiano empírico. En: Guía ABE [en línea] [consultado el 18/11/2024]. Disponible en: <https://guia-abe.es/temas-clinicos-vulvovaginitis>
5. Bloomfield V, Iseyemi A, Kives S. Clinical Review: Prepubertal Bleeding. J Pediatr Adolesc Gynecol. 2023;36(5):435-44.
6. Baka S, Demeridou S, Kaparos G, Tsoutsouras K, Touloumakos S, Dagle M, et al. Hallazgos microbiológicos en niñas prepúberes y púberes con vulvovaginitis. Eur J Pediatr. 2022;181:4149-55.
7. Brander E, McQuillan S. Prepubertal vulvovaginitis. CMAJ. 2018;190:E800.
8. Kirtschig G, Kinberger M, Kreuter A, Simpson R, Günthert A, van Hees C, et al. EuroGuiderm guideline on lichen sclerosus-treatment of lichen sclerosus. J Eur Acad Dermatol Venereol. 2024;38(10):1874-1909.

9. Laufer MR, Emans SJ. Vulvovaginitis in the prepubertal child: Clinical manifestations, diagnosis, and treatment. En: UpToDate [en línea] [consultado el 18/11/2024]. Disponible en: <https://www.uptodate.com/contents/vulvovaginitis-in-the-prepubertal-child-clinical-manifestations-diagnosis-and-treatment>
10. Simms-Cendan J, Hoover K, Marathe K, Tyler K. NASPAG Clinical Opinion: Diagnosis and Management of Lichen Sclerosus in Pediatric and Adolescent Patients. *J Pediatr Adolesc Gynecol.* 2022;35(2):112-20.
11. Tong L, Sun G, Teng J. Pediatric. Lichen Sclerosus: A Review of the Epidemiology and Treatment Options. *Pediatric Dermatol.* 2015;32(5):593-9.
12. Orszulak B, Dulaska A, Niziński K, Skowronek K, Bodziony J, Stojko R, et al. Pediatric Vulvar Lichen Sclerosus. A Review of the Literature. *Int J Environ Res Public Health.* 2021;(13):7153.
13. Orejón de Luna G, Fernández Rodríguez M. Adherencias de labios menores en niñas prepuberales asintomáticas: tratar o no tratar. *Rev Pediatr Aten Primaria.* 2009;11(44):667-75.
14. Vilano SE, Robbins CL. Common prepubertal vulvar conditions. *Curr Opin Obstet Gynecol.* 2016;28(5):359-65.
15. Sidbury R. Acute genital ulceration (Lipschütz ulcer). En: UpToDate [en línea] [consultado el 18/11/2024]. Disponible en: www.uptodate.com/contents/acute-genital-ulceration-lipschutz-ulcer
16. Howell JO, Flowers D. Prepubertal Vaginal Bleeding: Etiology, Diagnostic Approach, and Management. *Obstet Gynecol Surv.* 2016;71:231-42.

LECTURAS RECOMENDADAS

- Günther V, Bauer M, Maass Poppenhusen K, Maass N, Alkatout I. Pediatric and adolescent gynecology-A current overview. *J Turk Ger Gynecol Assoc.* 2023;24(1):65-73.
Se trata de una revisión actualizada en la que se explica cómo abordar este tipo de patología en consulta, qué preguntar en la anamnesis, cómo realizar la exploración, fotos explicativas de diferentes patologías y resumen de tratamiento.
- Laufer MR, Emans SJ. Vulvovaginitis in the prepubertal child: Clinical manifestations, diagnosis, and treatment. En: UpToDate [en línea] [consultado el 18/11/2024]. Disponible en: <https://www.uptodate.com/contents/vulvovaginitis-in-the-prepubertal-child-clinical-manifestations-diagnosis-and-treatment>
Artículo que detalla sobre las vulvovaginitis inespecíficas y específicas y el tipo de microorganismos implicados más frecuentemente.
- Esparza Garrido I, Fernández-Cuesta MA. Guía de algoritmos en Pediatría de Atención Primaria. Irritación vulvar en la niña prepúber. En: *AE-Pap* [en línea] [consultado el 18/11/2024]. Disponible en: <https://algoritmos.aepap.org/>
Revisión de bibliografía actual con esquemas, tablas y algoritmos de tratamiento. Muy útil para el estudio del temario.
- Dei Metella, Bruni V. Paediatric and adolescent gynaecology. *Officina Editoriale Oltrano*; 2023.
Tratado de referencia en ginecología pediátrica y de la adolescencia.