



Semiología respiratoria

M. J. TORREGROSA BERTET* Y E. DE FRUTOS GALLEGO**

*Centro de Atención Primaria La Mina (S. Adrià del Besòs, Barcelona)

**Centro de Atención Primaria Lluís Sayé (Raval Nord, Barcelona)

Una anamnesis cuidadosa y una exploración física completa constituyen las herramientas básicas e indispensables para el pediatra de Atención Primaria.

CONSIDERACIONES GENERALES

Es muy importante respetar la intimidad del niño. El tórax se ha de mantener desnudo y, en función de la edad, se explorará en una camilla o en brazos de la madre, procurando un ambiente y temperatura agradable.

Inspección general

Inicialmente observar el estado general, la actitud, la constitución y el estado nutricional del niño.

Tórax

Forma general y circunferencia del tórax (medido a nivel de la línea intermamilar): en los 2 primeros años de vida es igual o un poco menor que el perímetro cefálico. Durante la infancia el tórax es casi redondo, siendo el diámetro anteroposterior igual al transversal; a medida que el niño va creciendo lo hace a expensas del perímetro transversal. La expansión del tórax durante la inspiración en un adolescente sano es de 4-5 cm.

En niños pequeños, el apéndice xifoideo puede sobresalir normalmente, debido a la unión poco firme entre el xifoideo y el cuerpo del esternón.

Se debe observar la existencia de:

- *Pectus excavatum*, *pectus carinatum*, asimetría de tórax o abultamiento precordial.

Las características normales y la descripción de la patología se describen en la **tabla 1**.

Tabla 1
INSPECCIÓN GENERAL: TÓRAX

	Característica	Alteración
Forma general y circunferencia de tórax		
a) <i>Pectus excavatum</i>	Forma de embudo con depresión central característica	Anomalía congénita Hipertrofia adenoidea
b) <i>Pectus carinatum</i>	El esternón protuye en forma de «quilla» de barco	Trastorno aislado, raquitismo u osteopetrosis
c) Asimetría		Escoliosis
d) Abultamiento precordial		Cardiopatía congénita, neumotórax, enfermedad torácica crónica localizada Tumores musculares. Sarcoma de Ewing Ausencia congénita de pectorales (Síndrome de Poland)
Ángulo costoesternal	Margen inferior de la costilla con el esternón: normal 45°	Aumenta: enfermedad pulmonar Disminuye: malnutrición, estados carenciales
Expansión torácica	Niños pequeños: predominio de movimiento abdominal Niños mayores de 6-7 años: movimiento torácico	
Respiración paradójica	El abdomen asciende en la inspiración y desciende en la espiración	Insuficiencia respiratoria. Neumotórax Enfermedades neuromusculares Parálisis del nervio frénico. Corea

Pulmones

En los movimientos respiratorios normales se observa que la inspiración es más corta que la espiración, con una relación de 1:3 en niños mayores y adultos. Se debe identificar:

- a) **Patrón respiratorio.**
- b) **Frecuencia respiratoria (FR):** valores normales (respiraciones por minuto):
 - Recién nacido: 30-50.
 - 6 meses: 20-40.
 - 1-2 años: 20-30.
 - 2-6 años: 15-25.
 - Mayor de 6 años: 13-20.
- c) **Profundidad de la respiración (batipnea):** en el niño pequeño escuchar la respiración con la campana del este-

toscopio colocada en la boca o en la nariz, permite estimar la frecuencia y la profundidad de la respiración y distinguir sonidos originados en las vías respiratorias superiores.

d) **Dificultad respiratoria.**

Mediante anamnesis se explorará la existencia de:

- **Tos:** el reflejo de la tos se puede provocar explorando la garganta con el depresor o apretando suavemente el hueso supraesternal. Puede estar deprimido en niños con retraso mental, enfermedad debilitante, parálisis de la musculatura respiratoria o tras administración de sedantes o antitusígenos.
- **Hemoptisis.**

Las características y descripción de patología relevante se encuentran en la **tabla 2**.

Tabla 2
INSPECCIÓN GENERAL: PULMONES

	Característica	Alteración
Patrón respiratorio	Prematuro y recién nacido: R. Cheynes-Stokes: alterna períodos de respiración rápida y profunda con períodos de respiración lenta y superficial. Más de 4 meses: respiración regular.	Procesos metabólicos o respiratorios que produzcan depresión del centro respiratorio.
Frecuencia respiratoria		
a) Taquipnea	Frecuencia respiratoria alta.	Enfermedad respiratoria, signo precoz de insuficiencia cardíaca, infecciones, fiebre, intoxicaciones, acidosis, shock.
b) Bradipnea	Frecuencia respiratoria baja.	Depresión respiratoria central, aumento de la presión intracraneal, sedantes o tóxicos.
c) Respiración atáxica (Biot)	Patrón respiratorio caótico, que combina períodos de apnea con movimientos respiratorios irregulares y superficiales.	Lesiones del sistema nervioso central (SNC) que afectan al centro respiratorio (encefalitis, períodos preagónicos).
Profundidad de la respiración (batipnea)	Se relaciona con el grado de anoxia existente, actividad del centro respiratorio y presencia de acidosis o alcalosis.	Enfermedad obstructiva pulmonar. Acidosis metabólica.
Dificultad respiratoria	Aleteo nasal.	Utilización de músculos accesorios.
	Balanceo de cabeza.	Cansado o dormido. Aumento del trabajo respiratorio.
	Retracciones.	Obstrucción o disminución de la distensibilidad (<i>compliance</i>) pulmonar.
Tos		
a) Espiratoria paroxística	Seguida de grito inspiratorio, emetizante.	Tos ferina, paratuberculosa, infección respiratoria.
b) Productiva difusa		Bronquitis, catarro de vías altas, goteo posnasal, fibrosis quística.
c) Fuerte no productiva	Perruna.	Laringitis, difteria laringea.
d) Espasmódica		Infección por <i>Chlamydia</i> .
Hemoptisis		Obstrucción por un cuerpo extraño, tuberculosis, traumatismo torácico, tumor, cardiopatía, sangrado del tracto respiratorio superior.

Palpación

Se realizará con suavidad, palpando las diferentes regiones del tórax. En algunos casos ayudará a confirmar las alteraciones encontradas en la inspección (**tabla 3**).

Se valorará:

- Movilidad torácica.
- Adenopatías.
- Puntos dolorosos.
- Frémito.

Percusión

Se realiza con el **método directo** (aplicando golpes suaves sobre la pared torácica con los dedos índice y medio) en niños pequeños, y de **forma indirecta** (dedo/dedo) en el niño mayor. La percusión debe ser simétrica y comparativa; normalmente en el niño dará un sonido más intenso y resonante, de tonalidad elevada, dada su mayor capacidad vibratoria.

Es útil comenzar percutiendo las zonas donde se espera que exista timpanismo, siguiendo con las que presenten matidez.

Se evalúa:

- Matidez torácica.
- Timpanismo torácico.

Las características normales y patológicas se exponen en la **tabla 4**.

Auscultación

Los ruidos respiratorios se originan en las vías respiratorias grandes, donde la velocidad y la turbulencia inducen vibraciones en las paredes de las vías respiratorias. Estas vibraciones se transmiten a través del tejido pulmonar y la pared torácica a la superficie, en donde pueden oírse con la ayuda del estetoscopio.

Los ruidos respiratorios normales están directamente relacionados con la velocidad del flujo aéreo y la morfología de la luz de la vía de conducción.

La velocidad del flujo está principalmente determinada por la ventilación pulmonar y el área total de la vía aérea. El movimiento del aire a través de los bronquiolos terminales y los alvéolos no participa en la producción de los sonidos respiratorios, ya que la velocidad del aire a este nivel es muy lenta para producir turbulencias u ondas sonoras.

Sin embargo, las enfermedades que afectan a las vías terminales y a los alvéolos modifican los sonidos en la superficie del tórax, ya que aumentan o disminuyen la transmisión.

La auscultación pulmonar constituye una herramienta clínica indispensable que nos permite relacionar los ruidos respiratorios con las diferentes características fisiológicas de cada enfermedad.

Es importante una buena colaboración por parte del paciente; así en el adulto y en el niño mayor nos permitirá correlacionar los ruidos con las fases inspiratoria y espiratoria, generándose diferentes flujos respiratorios según el esfuerzo.

Tabla 3
PALPACIÓN

	Característica	Alteración
Movilidad torácica		
a) Palpación de las bases	Manos en bases del tórax y pulgares hacia las vértebras dorsales	Neumotórax, derrame pleural
b) Palpación de los vértices (maniobra de Rouault)	Apoyar las manos en los vértices y los pulgares coincidiendo en la 7.ª vértebra cervical	Disminución de la movilidad del lado afecto
Adenopatías		
a) Zona submaxilar	Hipertrofia ganglionar	Procesos generales, patología de faringe y boca Tuberculosis
b) Cuello		
c) Axilas		
c) Base del cuello		
Puntos dolorosos		
a) Unión condroesternal	Tumefacción y dolor	Osteocondritis
b) Crepitación ósea		Fractura de costillas y clavícula
c) Crepitación gaseosa	Acúmulo de aire en tejido subcutáneo	Traumatismo torácico, fractura costal, herida incisa, neumotórax, neumomediastino
Frémito	Palpación de la pared torácica con el niño llorando o hablando	Disminución: obstrucción de las vías aéreas, derrame pleural Infección de las vías altas: frémito tosco Infección de las vías bajas: frémito ausente

Tabla 4
PERCUSIÓN



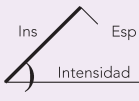
	Característica	Alteración
Matidez torácica: Se observa sobre los omóplatos, diafragma, hígado y mediastino.	Parte superior del hígado: se percute normalmente sobre el nivel de la sexta costilla desde la línea media axilar al esternón.	Situaciones que causen hepatomegalia o elevación hepática (como en la distensión abdominal) o atelectasia de los lóbulos del pulmón derecho. Se percutirá en la misma posición en el lado izquierdo en la dextrocardia con levorrotación hepática o con <i>situs inversus</i> .
	Límite inferior de los pulmones o parte superior del diafragma: 8. ^a -10. ^a costillas posteriormente o a ambos lados.	Diafragma más alto de lo normal en situaciones que produzcan atelectasia pulmonar o distensión abdominal. Posición más baja en situaciones que producen hiperinsuflación: enfisema, tumores o lesiones ocupantes en el tórax.
	Mediastino: suele percutirse en los niños como la zona de matidez cardíaca; el timo no suele producir zona de matidez ampliada por encima del corazón.	Situaciones que produzcan desplazamiento cardíaco o del mediastino.
	Matidez por debajo del ángulo del omóplato izquierdo .	Derrame pericárdico (signo de Ewart o Pin).
Timpanismo torácico: aumento de la cantidad de aire en el tórax.		Enfisema. Se acompaña de una movilidad diafragmática disminuida.
	Timpanismo localizado.	Neumotórax. Pulmón quístico, absceso, obstrucción por cuerpo extraño o en la hernia diafragmática.
	Aumento de la resonancia sobre la zona hepática.	Perforación de viscera hueca.

Tabla 5
CLASIFICACIÓN Y NOMENCLATURA DE LOS RUIDOS RESPIRATORIOS

Ruido respiratorio	Mecanismo	Origen	Acústica	Relevancia
Sonidos básicos				
a) Sonidos pulmonares	Flujo turbulento vértices	Vía aérea central (expiración), lobar y segmentaria (inspiración)	Frecuencia <100 a > 1.000 Hz	Ventilación regional, calibre de la vía aérea
b) Sonidos traqueales	Flujo turbulento, resonancia en la vía aérea	Laringe, tráquea y vía aérea superior	Frecuencia <100 a 3.000 Hz	Configuración de la vía aérea superior
Sonidos adventicios				
a) Sibilancias	Oscilación vía aérea	Vía aérea central e inferior	Sinusoidal 100 a > 1.000 Hz Duración > 80 ms	Obstrucción de la vía aérea, limitación del flujo aéreo
b) Roncus	Movimiento de fluidos, vibración pared vía aérea	Vía aérea principal	Sinusoidal < 300 Hz Duración > 100 ms	Secreciones, obstrucción bronquial
c) Crepitaciones	Apertura de la vía aérea pequeña y movimiento de las secreciones de vía aérea	Vía aérea central e inferior	Ondas explosivas < 20 ms	Apertura y cierre de la vía aérea, secreciones

Modificada de Pasterkamp H, et. al. Am J Respir Crit Care. 1997.

Tabla 6
CARACTERÍSTICAS DE LOS RUIDOS RESPIRATORIOS NORMALES

Denominación	Localización	Características	Alteración
Sonido traqueal/bronquial ◀ Traqueal ▶ Bronquial	Cuello y campos pulmonares superiores	<ul style="list-style-type: none"> • Continuo • Inspiratorio y espiratorio • Fase inspiratoria más ruidosa • Pausa entre ambas fases 	Presencia en tórax sugiere consolidación
Sonido broncovesicular	Región hiliar	<ul style="list-style-type: none"> • Inspiratorio y espiratorio • Domina la fase inspiratoria, la espiratoria es más corta y suave 	Aumento de intensidad sugiere aumento de ventilación o consolidación
Sonido vesicular	Periferia del campo pulmonar. Atenuación de los ruidos respiratorios bronquios y región hiliar	<ul style="list-style-type: none"> • Intensidad variable • Depende de la ventilación y la masa corporal 	Disminución sugiere consolidación

En el niño pequeño, sobre todo en el lactante, hay que adaptarse al llanto; también se pueden utilizar diferentes técnicas de distracción como dejarlo en los brazos de la madre, utilizar el chupete, etc.

Es importante que la temperatura del estetoscopio esté templada para conseguir que la maniobra sea tranquila.

Existe relación entre las diferentes zonas de auscultación y el lugar de generación de los ruidos respiratorios. Es importante auscultar siempre la zona traqueal y del cuello, y luego de forma metódica continuar con la auscultación pulmonar. Se hará de forma simétrica y comparativa.

Los ruidos respiratorios tienen una calidad diferente en los niños debido a que la transmisión acústica ocurre a través de una vía aérea más pequeña, el parénquima pulmonar es menor y la pared torácica es más delgada.

CLASIFICACIÓN Y NOMENCLATURA DE LOS RUIDOS RESPIRATORIOS

A pesar de los grandes avances tecnológicos, la clasificación y nomenclatura de los ruidos respiratorios ha sido imprecisa y confusa hasta hace unos 20 años. La actual clasificación se basa en un consenso de expertos, y en ella se describen los diferentes sonidos basados en las características acústicas (tabla 5). La fase inspiratoria transmite los ruidos generados en la vía aérea lobar y segmentaria, y la fase espiratoria –pasiva y más silenciosa– refleja los ruidos de la vía aérea más central. Los ruidos que se auscultan en el tórax presentan un rango de frecuencias entre 100-800 Hz.

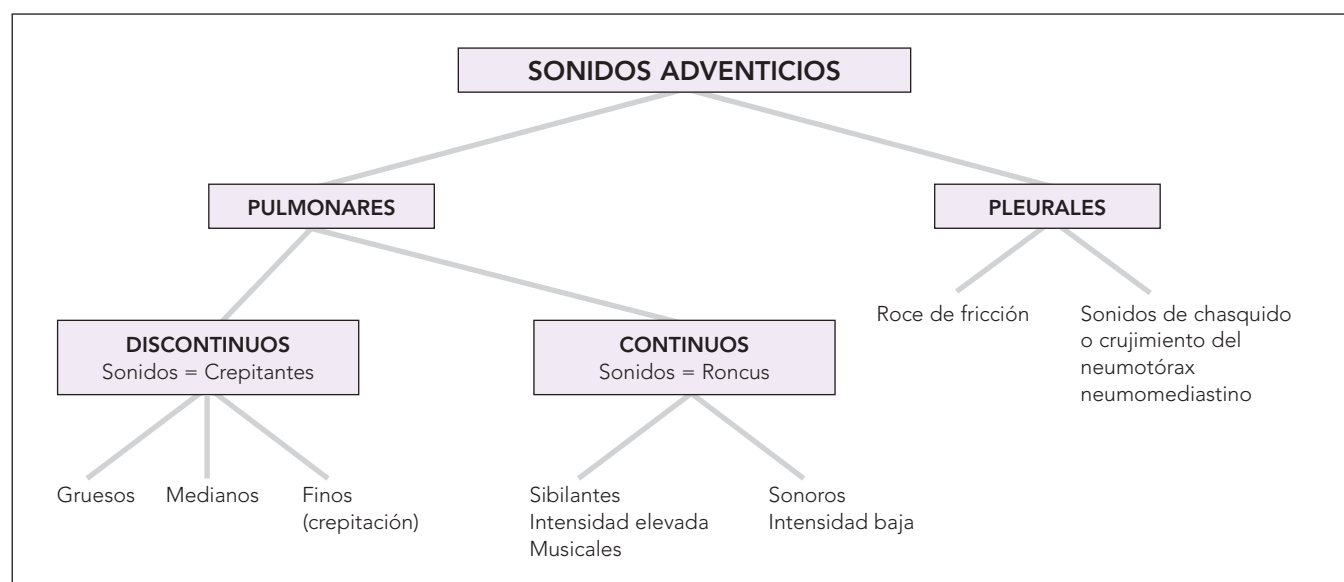
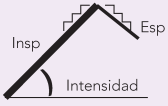



FIGURA 1. Sonidos adventicios.

Tabla 7
CARACTERÍSTICAS DE LOS RUIDOS RESPIRATORIOS ADVENTICIOS

Denominación	Localización	Características	Alteración
Continuos a) Roncus b) Sibilancias	<ul style="list-style-type: none"> Final inspiración y espiración Duración de muy cortos (200 ms) a varios segundos 	<ul style="list-style-type: none"> Tono bajo y grave. Tono alto y musical. 	<ul style="list-style-type: none"> Obstrucción bronquial Espesamiento paredes bronquiales hiperactivas Colapso de las vías por presión del tejido pulmonar
Discontinuos Crepitantes	Generalmente en bases pulmonares. Corta duración <20 ms Finos: final inspiración Medianos: inspiración y espiración. Al fluir el aire por acúmulo de secreciones en bronquios más pequeños Gruesos: Sonidos burbujeantes de baja intensidad. Acumulación de secreciones en bronquios mayores y traquea	<ul style="list-style-type: none"> Burbujeantes, como «un chisporreo» 	Persistentes y múltiples sugieren edema pulmonar, neumonía. Bronconeumonía, bronquiectasias, TBC (tuberculosis), Micosis.

Ruidos normales

Los ruidos respiratorios normales se generan en las vías aéreas centrales o proximales y se transmiten filtrados hacia las zonas periféricas. Estos ruidos normales son: ruidos traqueal/bronquial, broncovesicular y vesicular.

Las características se encuentran en la **tabla 6**.

Ruidos anormales o adventicios

Se clasifican en:

- **Sonidos continuos:** sibilancias y roncus.
- **Sonidos discontinuos:** crepitantes.

La clasificación y las características se encuentran en la **figura 1** y la **tabla 7**.

BIBLIOGRAFÍA

- Barnes LA. Diagnóstico pediátrico. Madrid: Marbán Libros; 2000.
- Noguer-Balcells. Exploración clínica práctica. Barcelona: Masson; 2006.
- Sánchez DI. Aplicaciones clínicas del estudio objetivo de los ruidos respiratorios en pediatría. *Rev Chil Pediatr.* 2003;74(3):259-68.
- Mikami R, Murao M, Cugell DW. International Symposium on Lung Sounds. Synopsis of proceedings. *Chest.* 1987;92: 344-5.
- Pasterkamp H, Kraman SS, Wodicka R. Respiratory Sounds. Advances beyond the stethoscope. *Am J Respir Crit Care Med.* 1997;156:974-87.
- Forgas P. The functional basis of pulmonary sounds. *Chest.* 1978;73: 399-405.
- Breath sounds. Disponible en: www.cvmb.colostate.edu/clinsci/callan/breath_sounds.htm
- Semiología respiratoria. Disponible en: <http://tratado.uninet.edu/c020102.htm>
- Atlas de ruidos respiratorios. Disponible en <http://escuela.med.puc.cl/Publ/AtlasRuidos/Ruidosnormales.htm>